

Prise en charge de l'hyponatrémie sévère

Apport du laboratoire

LAGAB T., BEJAR F., TADJEROUNI N., LEFEVRE G., VAUBOURDOLLE M., PRUVOST M., CALAS L.

Laboratoire de Biochimie Hôpital TENON APHP
Sorbonne Université, 4 rue de la Chine, 75020



Introduction

L'hyponatrémie (natrémie inférieure à 136 mmol/L) est le trouble électrolytique le plus fréquemment rencontré en médecine hospitalière (14 à 42 % des patients). Elle est dite profonde si la natrémie est inférieure à 125 mmol/L. Elle est associée à une morbidité et mortalité non négligeables. Son diagnostic étiologique est primordial pour une prise en charge optimale des patients.

Il existe deux formes d'hyponatrémie: l'hyponatrémie hypoosmolaire (dite "vraie"), et la "pseudo-hyponatrémie" qui peut être soit hyperosmolaire (avec hyperglycémie) soit isoosmolaire (avec hyperprotidémie et/ou hypertriglycéridémie).

L'hyponatrémie hypoosmolaire se présente sous trois formes: la forme hypovolémique avec déficit de volume plasmatique (diarrhée, vomissement), la forme hypervolémique (cirrhose du foie, insuffisance cardiaque) et la forme normovolémique qui survient en cas d'hypothyroïdie, insuffisance surrénale et du syndrome de sécrétion inappropriée de l'hormone antidiurétique (SIADH), ce dernier représentant l'étiologie la plus fréquente des hyponatrémies hypoosmolaires.

Nous rapportons ici un cas d'hyponatrémie profonde (103mmol/L) et la démarche diagnostique biologique qui a été suivie pour aboutir à un diagnostic définitif et à un traitement efficace. Le diagnostic final retenu était un SIADH.

Matériel et méthodes

Le sodium a été mesuré par méthode électrochimique (potentiométrie indirecte, Atellica, Siemens®) et par potentiométrie directe (GEM5000, Werfen®). La copeptine est dosée avec la technique Copeptin proAVP (Kryptor, BRAHMS, Thermo-Fisher®). Les autres dosages biochimiques (acide urique, TSH, cortisol) ont été réalisés avec les techniques Atellica (Siemens®).

Résultats et discussion

Monsieur M., (67 ans), est admis aux urgences de l'hôpital Tenon pour altération de l'état général avec détresse respiratoire, hypotension et œdème des membres inférieurs.

Le bilan de l'admission montre une hyponatrémie profonde (103 mmol/L) justifiant son transfert en soins intensifs néphrologiques puis en réanimation.

L'exploration biologique a été réalisée en utilisant l'arbre diagnostique ci-joint [modifié d'après 1]:

IR : insuffisance rénale.
FENa+ : fraction d'excrétion du sodium.
FEAu : fraction d'excrétion de l'acide urique.

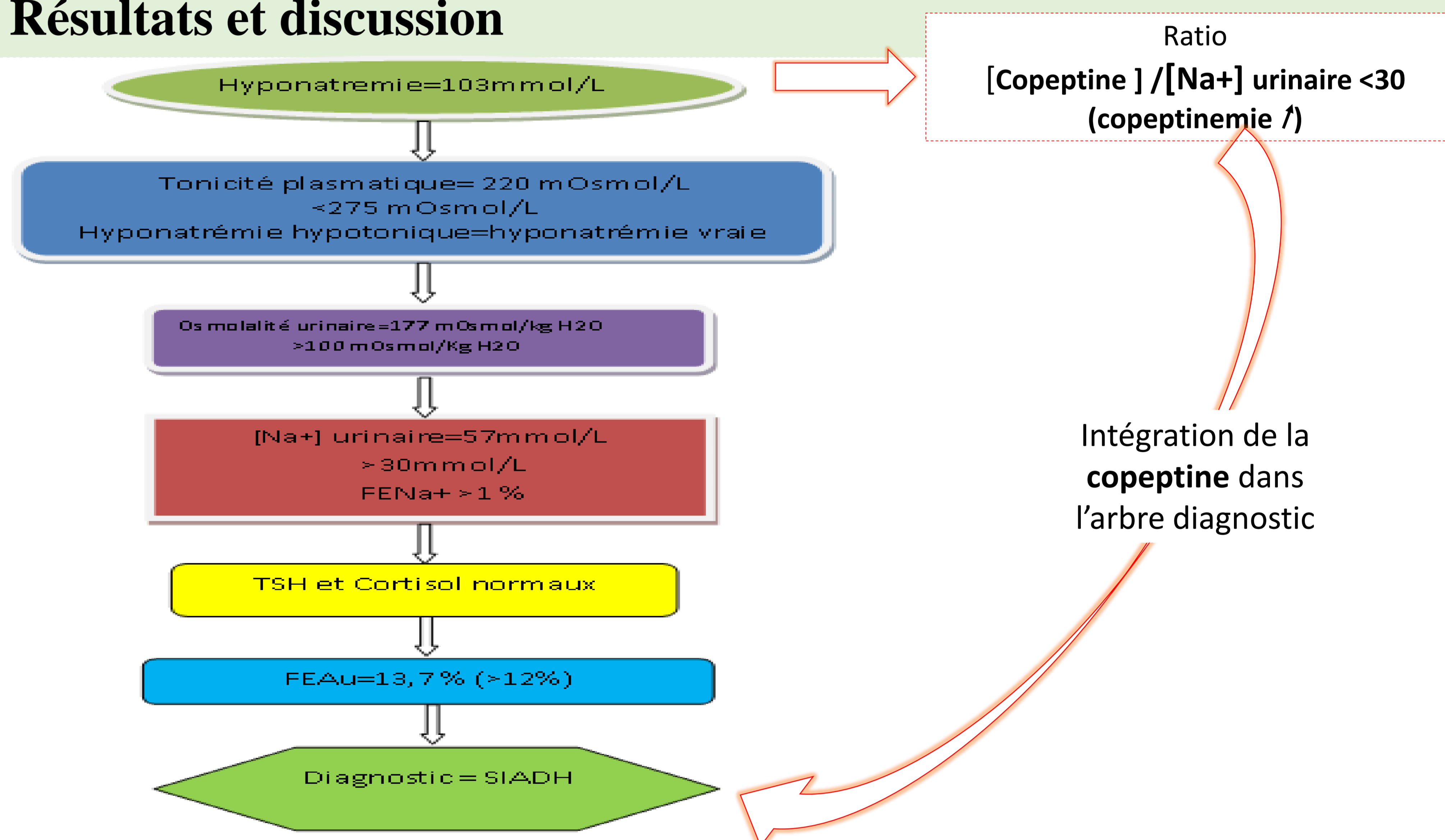
Elimination de la pseudo-hyponatrémie:
Glycémie = 5.2mmol/L,
Protéinémie = 58g/L
Triglycéridémie = 0.48mmol/L

Osmolalité urinaire

[Na⁺] urinaire
FENa⁺

Bilans thyroïdien,
corticosurrénalien
(Pas d'IR)

Calcul de la FEAu



Le diagnostic du SIADH a été posé après 4 jours d'exploration (et 20 bilans biochimiques), permettant une prise en charge adaptée du patient (restriction hydrique, perfusion du NaCl à 0,9%, antagonistes de l'ADH) entraînant une correction de la natrémie.

Dans ce cas, le dosage de l'ADH aurait été d'un intérêt étiologique majeur dans ce diagnostic. A cause de ses nombreuses contraintes (praticabilité faible, instabilité, demi-vie courte...) celui-ci est peu développé. Au contraire, le dosage de la copeptine, sécrétée d'une façon équimolaire avec l'ADH, est un excellent paramètre de substitution et présente l'avantage de pouvoir être évalué avec précision.

Il a été démontré qu'une copeptinémie augmentée et un rapport copeptine/[Na⁺] urinaire <30 permet un diagnostic différentiel entre le SIADH et les autres hyponatrémies avec une sensibilité et spécificité supérieures à 85% [2].

Ici, le dosage de la copeptine associé d'emblée à l'hyponatrémie initiale aurait permis un gain de temps et une économie conséquente. En effet, il permet d'éviter les différentes explorations sanguines et urinaires, et permet de poser le diagnostic dès les premières heures de l'hospitalisation.

Conclusion

La prise en charge de l'hyponatrémie profonde est une urgence médicale car l'absence de correction adéquate peut conduire à des lésions neurologiques importantes et irréversibles.

Actuellement, les cliniciens font appel à des arbres diagnostiques des hyponatrémies qui n'ont pas intégré le dosage de copeptine comme biomarqueur important, ce qui aurait un intérêt primordial dans le diagnostic précoce du SIADH.

Ce cas clinique permet de montrer l'intérêt d'un dosage rapide de la copeptine et de sensibiliser les cliniciens et les biologistes à l'importance du dosage basal et précoce de la copeptine en absence de mesures correctives permettant un gain médicoéconomique intéressant.

Références :
1. Peraldi M.N., Hurault de Ligny B. Les troubles hydro-électrolytiques faciles. Chapitre 3 - Anomalies du bilan de l'eau; pp 296; Elsevier Masson Eds. 2019

2. Fenske W, et al. Copeptin in the differential diagnosis of hyponatremia. J Clin Endocrinol Metab 2009;94: 123-129,

